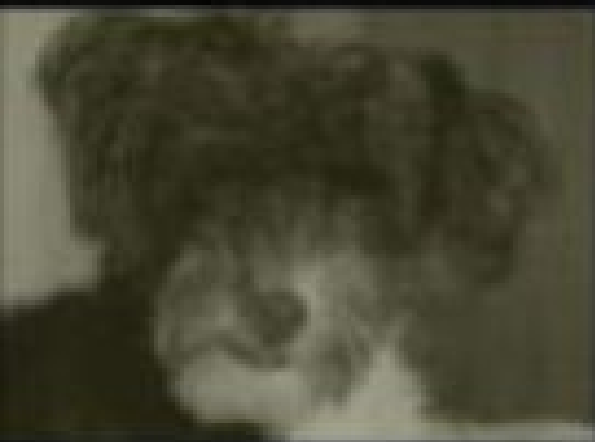







SABRINA MONTEIRO PEREIRA

Atlas Radiográfico do Esqueleto Imaturo de Cães e Gatos



Resumo de Atlas Radiografico Do Esqueleto Imaturo De Caes E Gatos

O presente atlas compõe-se de uma série de imagens radiográficas que contemplam o desenvolvimento ósseo em cães e gatos, dividindo-se em anatomia radiográfica do esqueleto imaturo do cão e anatomia radiográfica do esqueleto imaturo do gato, subdividindo-se em articulações de membro torácico e articulações de membro pélvico.

Cada articulação foi radiografada em duas projeções, sendo que cada projeção é acompanhada de um diagrama correspondente legendado. As referidas imagens foram obtidas a partir do 45º dia de vida com intervalos de 30 dias, utilizando-se os mesmos animais, sob condições satisfatórias para fins de posicionamento.

[Acesse aqui a versão completa deste livro](#)